Ueber die

Complication von Fibromyomen mit Adenocarcinoma corporis uteri.

Inaugural-Dissertation

zur

Erlangung der Doktorwürde

in der

Medizin, Chirurgie und Geburtshilfe

verfasst und einer

Hohen medizinischen Fakultät

der

Kgl. Bayer. Ludwig-Maximilians-Universität zu München

unter dem Präsidium des

Herrn Geheimrat Prof. Dr. F. v. Winckel

vorgelegt von

cand. med. **Felix Eichler**
aus Plauen i./V.

München 1902.
Kgl. Hofbuchdruckerei Kastner & Lossen.

Ueber die

Complication von Fibromyomen mit Adenocarcinoma corporis uteri.

Inaugural-Dissertation

zur

Erlangung der Doktorwürde

in der

Medizin, Chirurgie und Geburtshilfe

verfasst und einer

Hohen medizinischen Fakultät

der

Kgl. Bayer. Ludwig-Maximilians-Universität zu München

unter dem Präsidium des

Herrn Geheimrat Prof. Dr. F. v. Winckel

vorgelegt von

cand. med. Felix Eichler
aus Plauen i./V.

...CAD.
...RAT.

München 1902.
Kgl. Hofbuchdruckerei Kastner & Lossen.

Referent:

Herr Geheimrat Professor Dr. Franz von Winckel.

Meiner lieben Mutter.

Digitized by the Internet Archive
in 2026

https://archive.org/details/IA41548325_0063

Während nach Klob Myome bei Frauen nach dem 50. Lebensjahre in 40% aller Fälle vorkommen, und auch das Carcinom eine der häufigsten Erkrankungen des weiblichen Genitals darstellt, findet sich doch nach Schröder eine Komplikation beider Geschwulstarten auffallend selten, so dass sogar ein alter Satz von der Immunität der Myomkranken gegen Carcinom besteht.

In neuerer Zeit sind nun nach Vervollkommnung der mikroskopischen Untersuchungsmethoden und den epochemachenden Vorlesungen Virchows „Ueber die krankhaften Geschwülste" einige allerdings noch wenige Veröffentlichungen über das Zusammentreffen von Myom und Carcinom im corpus uteri erschienen, und es sei mir zunächst gestattet, diese — vielleicht als Ergänzung zu den vor kurzem von K. Hegar mitgeteilten Fällen — kurz zu skizzieren und zusammenzustellen, bevor ich auf den mir von Herrn Geheimrat von Winckel gütigst überlassenen Fall näher eingehe. Natürlich kommen für meine Arbeit nur diejenigen Berichte in Betracht, bei denen bei sonst gesunder Schleimhaut des Uterus nur im corpus in nächster Nähe des Myoms das Endometrium karcinomatös degeneriert ist oder die maligne Entartung im Myom selbst stattgehabt hat.

Fall I.[7])

Frau von 28. J., II. para hat, nachdem sie nach angeblich dreimonatlicher Gravididät im Sept. 1871 abortierte, trotzdem schon tags darauf wieder gearbeitet. Von dieser Zeit

ab klagt Pat. über ab und zu stärkere oder schwächere Metrorrhagien und zeitweise auftretende Unterleibskrämpfe, befragte aber erst fünf Monate später den Arzt, der eine Vergrösserung des Uterus mit starker Antiflexion konstatierte. Drei Wochen später hustete sie Blut und bekam die heftigsten Unterleibsschmerzen, verfiel rasch und starb.

Präparat: Der Uterus, weit über Mannsfaust gross, enthielt eine vom Grunde ausgehende und der Rückwand mit breiter Basis anhaftende und die Uterushöhle ausfüllende mässig weiche Geschwulst.

Mikroskopische Schnitte machten es klar, dass das Gewebe des polypenähnlichen intrauterinen Gewächses im allgemeinen als ein Fibromyom aufzufassen sei. Man konnte indes auch bemerken, wie von der inneren Oberfläche der Geschwulst schlauchförmige Utriculardrüsen, die durch Vermehrung ihrer Epithelzellen sowohl an Längs- wie an Breitendurchmesser zugenommen hatten und auch teilweise neue Seitensprossen angesetzt in das Myomgewebe hineingewuchert waren.

Diagnose: Ein von Krebs durchsetztes Fibromyoma corporis uteri.

Fall II.[8])

Frau B., 54 Jahre alt, hat nie geboren. Menopause mit 52 J. eingetreten. Seit einem Jahr hat Pat. erneute Blutungen aus den Genitalien. Die kombinierte Untersuchung ergab den Uterus stark vergrössert mit harten Knollen besetzt. Die Curettage liess Drüsenkarcinom erkennen. Supravaginale Amputation.

Präparat: Am aufgeschnittenen Uterus finden sich 3 Myome; das 1. bildet mit den im Uterusfundus sich befindlichen villösen Massen einen Komplex, das 2. liegt im Fundus, das 3. nahe dem inneren Muttermund.

Mikroskopische Untersuchung: Die unter der deutlich karcinomatös entarteten Schleimhaut liegenden Myome waren frei von jeglicher karcinomatösen Degeneration.

Diagnose: Fibromyomata corporis uteri kompliziert mit Adenocarcinoma.

Fall III.[9])

Frau D., 60 J. alt, Mutter von 3 Kindern. Menopause im 50. Lebensjahre eingetreten. Pat. klagt seit längerer Zeit über Metrorrhagien. Nach bimanueller Untersuchung wird die Diagnose auf Myom und Carcinom des Uterus gestellt. Die Kranke starb nach der Laparotomie an septischer Peritonitis.

Präparat: Die Uterushöhle zeigt zottige Schleimhaut und an der hinteren Wand mehrere taubeneigrosse Myome.

Mikroskopische Untersuchung: Das Myomgewebe ist vom Krebs nicht angegriffen; das Carcinom hat sich aber auf den oberen Teil der Cervix fortgesetzt.

Diagnose: Myomata corporis uteri in Verbindung mit Adenocarcinoma.

Fall IV.[9])

Frau D., 62 J. alt, Mutter von 3 Kindern. Menopause im 54. Lebensjahre eingetreten. Pat. hat seit Jahren eine ziemlich rasch wachsende Geschwulst im Unterleib bemerkt und klagt ausserdem über anfangs blutigen, dann blutig-eitrigen Ausfluss. Die klinische Diagnose lautete auf Myoma und Tumor malignus uteri, weswegen die Laparotomie vorgenommen und der Uterus entfernt wurde.

Präparat: In der stark verdickten Wand des corpus uteri finden sich Myome in bedeutender Zahl und Grösse. An der rechten Wand entspringt ein nahezu kindskopfgrosser Tumor mit breiter Basis, der bereits stark zerfallen ist.

Die mikroskopische Untersuchung ergab die Diagnose: Fibromyomata und Adenocarcinoma corporis uteri. Die Myome waren an allen Stellen von der bösartigen Neubildung verschont geblieben, nirgends war die die Myome umgebende Bindegewebskapsel von Krebswucherungen durchbrochen worden.

Fall V.[10])

Frau J., 58 J. alt. Steril verheiratet, noch nicht ins Klimakterium eingetreten. Pat. klagt über seit einigen Monaten bestehende profuse Blutungen aus den Genitalien. Beim Abtasten des Uterus wurde ein interstitielles Myom und ein bröckliger, nicht genauer differenzierbarer Tumor im Fundus festgestellt. Amputatio corporis.

Mikroskopische Untersuchung: Die carcinomatös entartete Uterusschleimhaut geht nur wenig tief in die Muskulatur hinein und lässt das Myom vollkommen intakt.

Diagnose: Interstitielles Fibromyoma und Adenocarcinoma corporis uteri.

Fall VI.[10])

Fräulein K., 48 J. alt, virgo. Die Menopause ist noch nicht eingetreten. Seit ihrem 45. Lebensjahre hat Pat. täglich Blutungen aus den Genitalien und anhaltende Schmerzen. Die abgegangenen Fetzen wurden mikroskopisch untersucht und liessen ein Carcinom erkennen, weshalb die Totalexstirpation des Uterus vorgenommen wurde.

Präparat: Am exstirpierten Uterus befand sich in der hinteren Wand ein subseröses Myom, die ganze Uterushöhle war von zerfetzten, schwammigen Massen ausgefüllt, die Schleimhaut der Cervix war indessen vollkommen intakt.

Diagnose: Subseröses Myom und Adenocarcinoma corporis uteri.

Fall VII.[10])

Fräulein S., 60 J. alt. Mit $59^1/_2$ J. ins Klimakterium eingetreten. Pat. klagt seit einem Jahr über fleischwasserähnlichen Ausfluss. Die untersuchten abgegangenen zerfetzten Massen legen den Verdacht auf maligne Degeneration der Uterusschleimhaut nahe. Zunächst wird nur eine Curettage vorgenommen und ein im corpus uteri nahe dem orificium internum sitzendes Myom entfernt, da Pat. für eine eingreifendere Operation zu schwach war.

Die mikroskopische Untersuchung der entfernten Elemente liess deutlich eine carcinomatöse Degeneration der Corpusschleimhaut erkennen; am Myom selbst war jedoch keine maligne Einwucherung wahrzunehmen.

Diagnose: Interstitielles Myom, verbunden mit Adenocarcinoma corporis uteri.

Fall VIII.[10])

Frau C., 55 J., III. para. Schon lange Zeit Retro flexio uteri. Pat. klagt über einen seit 4 Jahren bestehenden, etwas blutig gefärbten Ausfluss. Das vorgenommene Curettement ergab reichliche, undurchsichtige Bröckel, deren mikroskopische Untersuchung Carcinom ergab, weshalb die Totalexstirpation vorgenommen wurde.

Mikroskopische Untersuchung: Die carcinomatöse Erkrankung der Corpusschleimhaut hat im Fundus fast die ganze Wand durchsetzt. Ein in derselben sitzendes interstitielles Myom ist aber von der malignen Neubildung nicht mit ergriffen worden.

Diagnose: Carcinoma corporis uteri, kompliziert mit einem interstitiellen Myom.

Fall IX.[11])

Frau X., 58 J. alt, seit 38 Jahren steril verheiratet. Die Menopause trat im 50. Lebensjahre ein. Pat. will früher immer gesund gewesen sein; seit einem halben Jahre jedoch hat sie über blutig-eitrigen Ausfluss zu klagen, ausserdem haben sich seit jener Zeit täglich Schmerzanfälle eingestellt, die gegen Mittag am stärksten sind. Die innere Untersuchung ergibt folgendes Resultat: Die Portio ist klein, der Muttermund sehr eng, das corpus uteri ist beträchtlich vergrössert. Da die nach vorgenommener Curettage untersuchten Schleimhautfetzen Carcinomzellen erkennen liessen, wurde die Totalexstirpation per vaginam nach einigen Tagen vorgenommen.

Präparat: Der Gebärmutterkörper erscheint besonders im Breitendurchmesser stark vergrössert. An der einen Wand befindet sich ein subseröser Myomknoten.

Mikroskopische Untersuchung: Die Schleimhaut zeigt zahlreiche, ohne bestimmte Anordnung gegen die Muscularis zu wuchernde Drüsengebilde, die carcinomatösen Bau erkennen lassen. Das Myom ist frei von krebsiger Entartung.

Diagnose: Adenocarcinoma corporis uteri in Komplikation mit einem subserösen Fibromyom.

Fall X.[12])

Frau, 51 J. alt, Nullipara. Früher regelmässig menstruiert, vor zwei Jahren von heftigen Blutungen aus den Genitalien befallen. Nach vorgenommener Curettage wurde carcinoma corporis mit Hilfe des Mikroskops festgestellt. Es wurde deshalb die Totalexstirpation vorgenommen.

Präparat: Der Uterus ist vergrössert und verdickt. An der rechten Kante sitzen zwei subseröse Myome von Kirsch- und Bohnengrösse. Ein drittes Myom von Walnuss-

grösse befindet sich interstitiell im Fundus. In der linken Tubenecke scheint die Schleimhaut erkrankt zu sein.

Mikroskopische Untersuchung: An der oben näher beschriebenen Stelle zeigt die Schleimhaut carcinomatöse Degeneration. Das Carcinom ist jedoch scharf gegen die übrige gesunde Schleimhaut abgegrenzt und ist nur wenig über das Niveau derselben erhaben.

Diagnose: Myomata corporis uteri verbunden mit Adenocarcinoma.

Fall XI.[13])

Frau, 53 J. alt. Vor 21 Jahren eine Geburt durchgemacht. Menopause mit 50 Jahren. Seit jener Zeit klagt Pat. über reichlichen missfarbenen Ausfluss, sowie über Kreuz- und Leibschmerzen. Durch die innere Untersuchung wurde ein mit der Cervix zusammenhängender, anscheinend im Zerfall begriffener kindskopfgrosser Tumor diagnostiziert. Supravaginale Amputation.

Präparat: Der Tumor besteht aus mehreren interstitiellen derben Fibromyomen des corpus uteri. Durchschneidet man die Geschwulstmassen, so bemerkt man, dass eine medulare weiche Masse die Gebärmutterwand durchsetzt und mehrere Fibromyome umgibt.

Mikroskopische Untersuchung: Erwähnte Massen zeigten deutlich das Bild eines Drüsenkrebses, der die Myome zwar umwuchert hatte, aber nicht in dieselben eingedrungen war.

Diagnose: Multiple Fibromyomata in Verbindung mit Adenocarcinoma corporis uteri.

Fall XII.[13])

Frau, 51 J. alt, ledig. Nullipara. Pat. hat seit Jahren über unregelmässige Periode, verbunden mit starken pro-

fusen Blutungen und übelriechendem Ausfluss zu klagen. Die bimanuelle Untersuchung lässt einen bis zum Nabel reichenden derb elastischen Tumor erkennen, der mit der Cervix in Zusammenhang steht. Supravaginale Amputation.

Präparat: Der Tumor besteht aus zwei mannskopfgrossen derben Fibromyomen, die von der linken und vorderen Wand der Gebärmutter ausgehen. Letztere zeigt auch in der Wand noch eine weisse, weiche Neubildung, die den inneren Teil des Fundus ergriffen hat.

Mikroskopische Untersuchung: Die Schnitte zeigen drüsige Bildungen mit hohem Cylinderepithel mit polymorphen Zellen in alveolärer Anordnung, zum Teil mächtige, solide Zapfen mit epitheloiden Zellen im Muskelgewebe.

Diagnose: Adenocarcinoma des corpus uteri mit grossen Fibromyomen daselbst.

Fall XIII.[14])

Frau, 50 J. alt, IV. para. Menses immer stark, Menopause ist noch nicht eingetreten. Seit 3 Jahren hat Pat. täglich Blutabgänge. Totalexstirpation vorgenommen.

Präparat: Der Uterus ist stark hypertrophisch. An der vorderen Wand des corpus uteri befindet sich ein über haselnussgrosses interstitielles Myom, nahe dem cavum gelegen. Die Schleimhaut ist geschwollen und zeigt Unebenheiten.

Mikroskopische Untersuchung: Die Drüsen sind stark vermehrt, von unregelmässiger Form und stark erweitert. In einzelnen Drüsenschläuchen hat das Epithel seine cylindrische Form ganz verloren, die Zellen sind stark gewuchert und schicken zapfenförmige Fortsätze in das Lumen hinein. Die Grenze der Muscularis ist äusserst unregelmässig, und man findet häufig Drüsenschläuche in dieselbe hineingewuchert.

Diagnose: Interstitielles Myom und Adenocarcinoma corporis uteri.

Fall XIV.[15])

Frau B., 44 J. alt, III. para. Hat seit einem Jahre übelricchenden Ausfluss und profuse Blutungen, wobei des öfteren auch Gerinnsel und Fetzen mit abgingen. Bald traten auch Schmerzen im Kreuz und Unterleib hinzu, die besonders heftig beim Stuhlgang und Urinieren waren. Totalexstirpation nach Diagnose: Carcinom.

Präparat: Der Uterus ist stark verlängert und hypertrophisch. Im Fundus befinden sich zwei interstitielle Myome. Auf der Corpusschleimhaut sitzen hier und da papillöse Wucherungen auf.

Mikroskopische Untersuchung: Die untersuchten Massen zeigen alveolären Bau mit Nestern von grossen epithelial geordneten polygonalen Zellen. Ein Einwuchern von Krebssträngen in das Myomgewebe konnte nicht nachgewiesen werden.

Diagnose: Interstitielle Myome. Carcinoma corporis uteri.

Fall XV.[15])

Frau H., 40 Jahre alt, I. para. Klagt über seit 4 Monaten bestehende Blutungen, wobei öfters Fetzen mit abgehen. Die untersuchten Stücke ergaben die Diagnose Krebs, weshalb die Totalexstirpation per vaginam vorgenommen wurde.

Präparat: Der Uterus ist stark vergrössert und zeigt an mehreren Stellen der Wandung kleine Myome; ein grosses submucöses Myom ist von der carcinomatösen Zerstörung ergriffen.

Mikroskopische Untersuchung: Neben zahlreichen Stellen von glandulärer hyperplastischer Endome-

tritis finden sich mehrere Drüsen mit stark gewuchertem Cylinderepithel, welches zum Teil das Drüsenlumen ganz ausfüllt.

Diagnose: Multiple interstitielle Fibromyomata, Adenocarcinoma corporis uteri, das in ein submucöses Myom hineingewuchert ist.

Fall XVI.[15])

Frau S., 51 J. alt, Nullipara. Die Menopause trat mit 50 Jahren ein. Wenige Monate nachher stellten sich aber wieder Blutungen ein, die 14 Tage andauerten und mit Kreuzschmerzen verbunden waren. Die innere Untersuchung liess einen kugeligen Tumor in der Gegend des corpus uteri feststellen, und curettierte Schleimhautstückchen ergaben die Diagnose Carcinom, weshalb die supravaginale Amputation vorgenommen wurde.

Präparat: Nach Eröffnung des Uterus sieht man in der nach rechts laufenden Höhle an der Vorderwand eine breit aufsitzende weisse Tumormasse, während die Hinterwand des Uterus von einem einfachen Myom ausgefüllt ist, über dem die Schleimhaut der hinteren Uteruswand an mehreren Stellen verdickt ist.

Diagnose: Myom und Cylinderzellencarcinom des Uteruskörpers.

Fall XVII.[16])

Frau G., 43 J. alt, Nullipara. Menses bisher immer regelmässig; seit drei Jahren sind jedoch profuse Blutungen verbunden mit Schmerzen in der Sacralgegend aufgetreten, zugleich bemerkte Pat. eine allmähliche Anschwellung des Unterleibs. Die bimanuelle Untersuchung ergibt einen bis handbreit über den Nabel reichenden auf der linken Seite liegenden Tumor, der mit dem Uterus in engem Zusammen-

hange steht. Aus der Scheide sickert dauernd ein übelriechender, mit Fetzen vermischter Ausfluss. Es wird die Diagnose auf verjauchtes Fibromyom gestellt und die Totalexstirpation des Uterus nach erfolgter Laparotomie vorgenommen. Die Kranke starb kurze Zeit darauf an Kräfteverfall.

Präparat: In der linken Wand des Uterus befindet sich ein kugeliger Tumor, der gegen das Cavum uteri vorgewölbt ist. In die Uterushöhle ragen mehrere warzenähnliche, weiche Krebsknoten. Im oberen Abschnitte geht das cavum uteri in eine von verjauchter, stinkender Geschwulstmasse gebildete Höhle über, die durch die ganze Uteruswand hindurchgeht.

Die mikroskopische Untersuchung ergab die Diagnose: Fibromyomata und Carcinoma corporis uteri.

Fall XVIII.[17])

Fräulein H., 70 J. alt, Nullipara. Die Menses waren vom 16. Lebensjahre ab stets regelmässig, und die Menopause trat mit 55 Jahren ein. Seit fünf Jahren klagt Pat. über blutigen Ausfluss, verbunden mit Schmerzen in der Unterleibsgegend. Curettierte Stücke liessen Carcinom der Gebärmutter erkennen. Wegen des grossen Kräfteverlustes der Kranken muss von jeder grösseren Operation abgesehen werden; die Innenfläche des Uterus wird deshalb nur gründlich ausgeschabt und Ergotineinspritzung vorgenommen. Kurze Zeit darauf erfolgte der exitus let.

Präparat: In der Scheide befindet sich ein ulceriertes Carcinom, die ganze Innenwand des Corpus uteri ist vollständig in Carcinomgewebe umgewandelt. In der Mitte ist sie stark verjaucht und zerfallen. Links sitzt etwa in der Mitte ein apfelgrosses subseröses Myom, desgleichen

rechts nahe der Cervix ein faustgrosses. (Mikroskopischer Bericht fehlt).

Diagnose: Carcinoma corporis et vaginae. Subseröse Myome.

Fall XIX.[18])

Frau T., 58 J. alt. Steril verheiratet. Pat. klagt seit einigen Monaten über unregelmässige Blutungen. Bei der Abtastung des Uterus ergab sich, dass der Uteruskörper durch ein intraparietales Myom stark vergrössert war und dass im Fundus ein bröckliger Tumor sass. Von letzterem wurden einige Partikel mikroskopisch untersucht und die Diagnose Carcinom gestellt. Es wurde deshalb die supravaginale Amputation ausgeführt.

Präparat und mikrosk. Untersuchung: In der vorderen Wand der Uterusmuskulatur liegt an das orificium internum angrenzend ein grosses intraparietales Myom. Das im Fundus befindliche Carcinom ist bröcklig zerfallen, lässt aber das Myom vollkommen intakt.

Diagnose: Intraparietales Myom und Carcinoma corporis uteri.

Fall XX.[10])

Fräulein S., 60 J. alt. Menopause mit $58^1/_2$ Jahren eingetreten. Pat. klagt seit einem Jahre über einen fleischwasserähnlichen, übelriechenden Ausfluss, zu dem sich vor einem halben Jahre noch heftige Blutungen gesellten. Einige mit der Curette entfernte Fetzen wurden mikroskopisch untersucht und als Carcinom erkannt. Nach Eröffnung des Abdomens wird deshalb die Totalexstirpation des Uterus vorgenommen.

Präparat: Die Uterushöhle ist erweitert. Aus der vorderen Wand ragt ein starkes, knolliges Carcinom in die

Höhle hinein. Die Uterusmuskulatur ist bis $^1/_2$ Centimeter vom Peritoneum entfernt, nach oben und hinten durchsetzt.

Mikroskopische Untersuchung: Die Körperschleimhaut ist carcinomatös degeneriert. Ein submucöses Myom ist allseitig von reichlichen gewucherten Drüsenschichten umgeben. Die Epithelalveolen sind noch nicht solid, sie dringen an einzelnen Stellen ohne scharfe Grenzen in das fibromatöse Gewebe vor.

Diagnose: Cylinderepithel-Carcinom des Corpus uteri bei mehrfach vorhandenen Myomen.

Fall XXI.[19])

Frau X., 58 J. alt, Nullipara. Die Menopause trat im 50. Lebensjahre ein. Ein halbes Jahr später erkrankte Pat. an eitrig-blutigen Abgängen. Ausserdem stellten sich täglich wiederkehrende Schmerzanfälle ein, die gegen Mittag am stärksten waren. Die diagnostische Ausschabung ergab Carcinoma uteri, weshalb die vaginale Exstirpation vorgenommen wurde.

Präparat und mikroskop. Untersuchung: Die krebsige Entartung der Körperschleimhaut reicht bis unmittelbar an den inneren Muttermund heran. In der Wand sitzt nahe dem Peritonealüberzug ein walnussgrosser Fibromknoten frei von degenerativen Vorgängen.

Diagnose: Carcinoma corporis uteri kombiniert mit Fibromyoma intraparietale.

Fall XXII.[20])

Frau von 54 J., Nullipara, kam wegen Appetitlosigkeit, Rückenschmerzen und Erbrechen in die Erb'sche Klinik. Dort bekam sie plötzlich Atemnot und Schmerzen in der linken Thoraxhälfte, ferner Beschleunigung der Pulsfrequenz und verstarb unter diesen Erscheinungen daselbst.

Bei der Sektion fanden sich als Nebenbefund (als Todesursache wurde Emphysem beider Lungen und Atheromatose der Aorta und Coronararterien festgestellt) im Uterus intraparietale Myome, die mikroskopisch näher untersucht wurden.

Ueber diesen Myomen war die Schleimhaut intakt. Eine Einsenkung von Drüsen konnte nicht wahrgenommen werden. Dagegen fanden sich innerhalb des Myoms die verschiedenartigsten Epithelschläuche, in denen das Epithel entweder zweischichtig war oder mehrschichtig; auch ganz solide Zellstränge waren zu sehen. Ein Zusammenhang letzterer mit der Schleimhaut war nirgends nachzuweisen (Flächenschnitte). Ausserdem fanden sich Krebsmetastasen in den Lymphdrüsen der Leber, Pleura und in den Knochen.

Diagnose: Intraparietales Myom, durchsetzt von einem vom Wolff'schen Körper ausgehendem Carcinom.

Fall XXIII.[21])

Frau, 38 J. alt, hat dreimal geboren, zum letztenmale vor 15 Jahren. Pat. klagt seit 4 Jahren über Schmerz bei der Periode und ausserdem über andauernde lange Blutungen aus dem Uterus und Schmerzen im Unterleib. Die klinische Diagnose lautete „Interstitielles Myom". Es wurde die Totalexstirpation des Uterus und der Adnexe nach Freund vorgenommen.

Präparat: Der Uterus ist in toto vergrössert. Im Fundus liegt ein subseröses Myom und fernerhin sind zwei die Mucosa und den inneren Teil der angrenzenden Muskelschicht substituierende kuglige Tumoren der hinteren Uteruswand zu sehen.

Mikroskopische Untersuchung: Die Tumoren wurden als Myome diagnostiziert, zwischen deren Muskelbündel sich epitheliomartige Partien eindrängten und den Zu-

sammenhang der Fasern trennten. Diese Einwucherungen wurden als Carcinom erkannt. Am vorliegenden Präparat war nicht genau zu ermitteln, ob der Ausgangspunkt der Geschwulstentwicklung in der Schleimhaut oder in der Substanz des Myoms aus darin eingeschlossenen epithelialen Keimen zu suchen war. Die normale Schleimhaut war allerdings an der Stelle des Tumors in die Geschwulstmassen aufgegangen.

Diagnose: Intraparietale Myome, von Carcinom durchsetzt.

Fall XXIV.[22])

Frau J., 49 J. alt, Nullipara. Die Menopause trat im 42. Lebensjahre ein. Einige Jahre später traten wieder Blutungen aus dem Genital auf und Schmerzen, die von der linken Inguinalgegend gegen den Mons veneris ausstrahlten und sich regelmässig früh 9 Uhr und Abends gegen 4 Uhr einstellten. Bald wurde der Zustand der Pat. schlimmer, der Ausfluss wurde schleimig-eitrig, stinkend und Fetzen gingen ab. Der Tod erfolgte an allgemeiner Kachexie.

Ueber die mikroskopische Untersuchung der ihm zugesandten Uterusgeschwulst berichtet Prof. Förster folgendes: „Die Basis der Geschwulst besteht vorwiegend aus glatten Muskelfasern, welche nur wenig Bindegewebe, aber reichlich Gefässe zwischen sich haben und sich in den verschiedensten Richtungen durchkreuzen. Im Inneren der Geschwulst treten zwischen den Muskellagen andere Elemente auf und zwar kleine, rundliche, ovale und eckige Zellen. Weiter in der Mitte treten die Muskelbündel allmählich ganz zurück, und die Masse besteht hier nur aus einem Fasergerüst und in dessen Maschen eingelagerten Zellen von derselben Beschaffenheit wie die oben erwähnten. Die Zellen haben einen ziemlich grossen Kern und spar-

samen Inhalt. Durch die unregelmässig rundliche, ovale und eckige Form unterscheiden sie sich deutlich von den stets kugligen, kleinkernigen Entzündungs- oder Eiterzellen. Durch Mangel an der Spindelform und einer regelmässigen Anordnung von den Sarkomzellen, durch den Mangel der Epithelform von den Cancroidzellen, und es bleibt daher nichts übrig, als sie zum Carcinom zu stellen."

Diagnose: Intraparietales Myom, von Krebswucherungen durchsetzt.

Als letzten Fall gestatte ich mir einen in der Privatklinik des Herrn Geheimrat Prof. von Winckel zur Behandlung gelangten und mir von demselben gütigst zur Bearbeitung überlassenen anzuführen.

Fall XXV.

Frau H., 48 J. alt, verheiratet seit 18 Jahren. Beide Eltern sind tot, Ursache unbekannt. Patientin hat fünf Geschwister gehabt, drei davon sind in früher Jugend verstorben, zwei Schwestern leben noch und sind beide gesund. Von Kinderkrankheiten hat Pat. nur die Flecken gehabt und will in späteren Jahren nie ernstlich erkrankt gewesen sein. Die Menstruation trat mit 17 Jahren ein, war stets sehr stark und dauerte immer gegen acht Tage an; sie kehrte alle vier Wochen wieder.

Pat. hat nur einmal und zwar spontan geboren. Seit 4—5 Jahren bemerkte Pat., dass ihr Leib immer dicker wurde; sie hatte keine wirklichen Schmerzen, sondern nur ein unbehagliches Gefühl. Seit vorigen Sommer blieb die Periode drei Monate aus, kam dann wieder regelmässig bis Weihnachten. Von da ab stets Blutungen. Pat. wurde vom Arzte, der eine Geschwulst feststellte, am 6. III. 1901 an Herrn

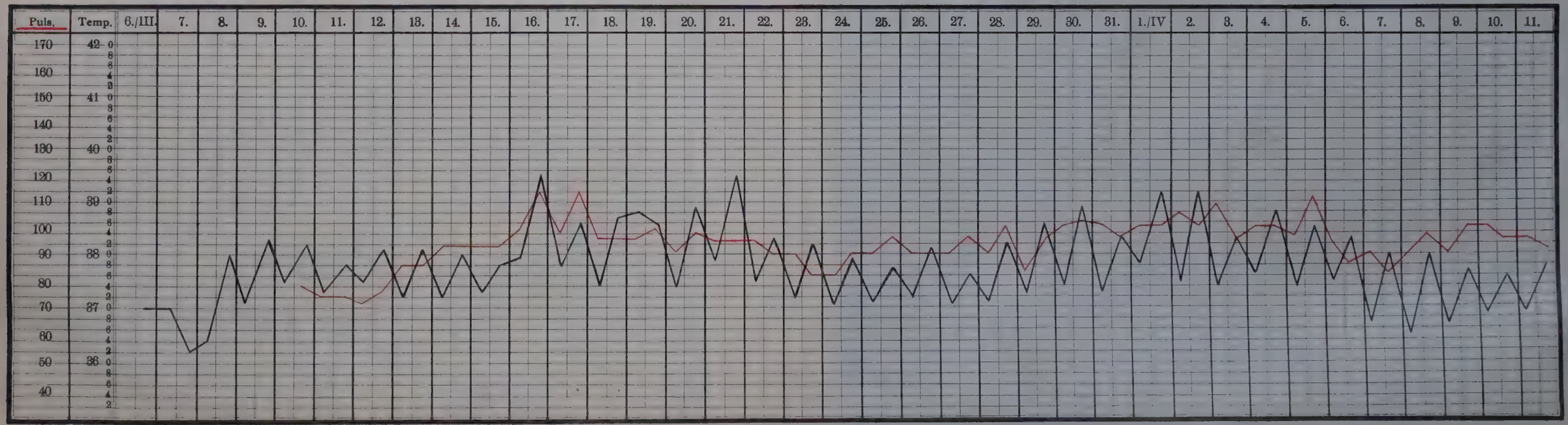

Vom 11.—18. blieb die Temp. normal. Entlassung am 17./IV.

Geheimrat Prof. von Winckel gesandt, und dieser führte am 8. III. die Operation (Coeliotomie) aus.*)

Nach der Operation stieg die Temperatur auf 38,0°, fiel aber am nächsten Morgen gleich wieder auf 37,1.

Die Temperaturschwankungen und die Pulskurven in den der Operation folgenden drei Wochen sind aus der beigefügten Tabelle genau ersichtlich.

Um die ziemlich hartnäckige Obstipation zu bekämpfen, wurden am 10. III. und 11. III. Einläufe mit $^1/_2$ l Salzwasser gemacht; am 13. erfolgte reichlich Stuhlabgang auf einen Kamilleneinlauf mit Oel.

Am 14. wurde zum erstenmale Urin spontan entleert.

Am 16. erfolgte der erste Verbandwechsel wegen Durchnässung des Verbandes; Pat. klagt über geringes Frostgefühl (conf. Temp. 39,5°!)

Am 17.. Stuhlabgang reichlich auf Brustpulver.

Am 18. wurde der zweite Verbandwechsel vorgenommen. Der Leib ist nicht druckempfindlich und zeigt auch keine Resistenzen.

Da Stuhl spontan immer noch nicht eintrat, wurden täglich Einläufe vorgenommen oder Cascara Sagrada resp. Ricinus verordnet.

Am 26. befand sich Pat. zum erstenmale ausser Bett, was sie auch gut vertrug; am nächsten Tage zeigte sich nur eine leichte Schwellung am Knöchel des rechten Fusses.

Die Einläufe werden fortgesetzt bis zum 14. IV.; von da ab erfolgte spontan Stuhl.

Am 17. wurde die Pat. geheilt entlassen.

Präparat: Der entfernte Tumor hat die Wand des Uterus in allen Richtungen ziemlich gleichmässig verdickt

*) Durch supravag. Amputation wurde ein über mannskopfgrosser harter, knolliger Tumor entfernt, sowie die rechte Tube und das etwas vergrösserte rechte Ovarium.

und besteht aus einer grossen Anzahl erbsen- bis kindskopfgrossen, teils intraparietaler, teils subseröser derber, harter Knollen, die sich auf den Durchschnitt meist durch eine Kapsel deutlich abgegrenzt zeigen und eine faserige Struktur erkennen lassen.

Die bis zur Grösse eines Taubeneies erweiterte Uterushöhle ist ausgefüllt mit weichen, schwammigen, plattgedrückten Wucherungen, die anscheinend von Endometrium ihren Ausgang nehmen. In den Cervicakanal setzen sich dieselben nicht fort. Nur aus dem inneren Muttermund ragt ein etwa 2 Centimeter breiter zungenförmiger Lappen hervor von missfarbig bräunlichrotem Aussehen, anscheinend schon gangränös geworden.

Das Ovarium ist bis zum Volumen einer Pflaume vergrössert und zeigt auf dem Durchschnitte, in das Bindegewebe eingelagert, eine Anzahl etwa stecknadelkopfgrosser, weisslicher Herde.

Auf der Vorderwand des ligamentum latum dextrum sitzt eine ziemlich langgestielte Hydatide.

Mikroskopische Untersuchung: Es wurden aus den verschiedenen Teilen der Geschwulstmasse und der Schleimhaut Stückchen entnommen und die mikroskopischen Schnitte mit Hämatoxylin-Eosin und nach den von van Gieson und Hausen angegebenen Methoden gefärbt. Vor allem letzte Methode liefert von Fibromyomen gute Bilder, da sie das Bindegewebe auffallend rot gegenüber den mehr gelblich gefärbten Muskelfasern erscheinen lässt.

Die harten Geschwulstknollen bestehen aus einem innigen Flechtwerk von glatten Muskel- und Bindegewebsfasern. Oft hat man direkt neben genau longitudinal getroffenen und deshalb den stäbchenförmigen Kern zeigenden Muskelelementen, quer getroffene und nun den Kern rund erscheinen lassende Muskelbündel im Gesichtsfelde.

Stellenweise zeigt das Gewebe mehr eine homogene Beschaffenheit mit nur spärlich eingelagerten Kernen (Hyaline Degeneration); auch mit Endothel ausgekleidete dilatierte Lymphräume sind ziemlich reichlich vorhanden.

Die die Corpushöhle ausfüllenden schwammigen Massen bestehen aus einer ziemlich stark kleinzellig infiltrierten Grundsubstanz, in die sehr mannigfach verzweigte Drüsenschläuche eingelagert sind. Fast überall ist eine Mehrschichtung des Epithels gegen das Drüsenlumen hin wahrzunehmen. Die wandständig gelegenen Zellen haben meistens den Typus des Cylinderepithels beibehalten, wogegen die zentraler gelegenen Zellen kubisch und polymorph geworden sind. Auf diese Metaplasie der Zellen hat in neuerer Zeit besonders Fränkel und Wiener hingewiesen. An manchen Stellen ist nur mehr ein ganz kleines vakuolenähnliches Lumen inmitten eines Epithelhaufens vorhanden und wieder an anderen ist der ganze Hohlraum von plattenepithelähnlichen Elementen ausgefüllt, die als Stränge selbständig ins Stroma einwuchern und die Muskelfasern auseinander drängen und zum Schwunde bringen. Auch haben die Epithelien vielfach die tunica propria durchbrochen.

In das fast ausschliesslich aus Bindegewebe mit spindeligem Kerne bestehende Ovarialstroma sind zahlreiche corpora albicantia von verschiedener Grösse eingelagert. Die Wand der Gefässe ist namentlich in der Media vielfach verdickt und hyalin degeneriert. Die Folikel sind sehr spärlich. Eine beginnende maligne Degeneration konnte nicht gefunden werden.

Diagnose: Fibromyomata corporis uteri, durchsetzt von einem Adenocarcinoma, das von der Schleimhaut des corpus seinen Ausgang genommen hat. Chronische interstitielle Oopheritis.

Einige Wochen nach der Coeliotomie wurden bei der Pat. etwa 6 kleine Geschwülste an verschiedenen Stellen der Körperoberfläche, namentlich vom Rücken entfernt. Dieselben hatten etwa die Grösse und infolge ihrer höckerigen Beschaffenheit auch die Form einer Maulbeere. Auf dem Durchschnitte zeigten sie eine leicht rötliche Farbe von markiger Beschaffenheit. Die Heilung verlief ohne jegliche Komplikation.

Mikroskopische Untersuchung: Die Oberfläche der kleinen Geschwülste ist von einem im allgemeinen ziemlich dünnen Plattenepithelüberzug bekleidet, der entsprechend den makroskopisch sichtbaren Einsenkungen weit in die Tiefe reichende Buchten überzieht. Der Papillarkörper ist nur sehr schwach entwickelt.

Direkt unter diesem Epithel liegt ein lockeres, kernarmes Bindegewebe in Form eines hellen Saumes.

Weiter in die Tiefe gehend, bemerkt man im bindegewebigen Stroma an manchen Stellen mehr, an anderen weniger scharf abgegrenzte stärkere Zellanhäufungen, deren Elemente häufig in Reihen- oder Kettenform im inter- und perivasculären Gewebe gelegen sind und gleichsam den Lymphbahnen folgend, in das Nachbargewebe sich fortsetzen. Meiner Ansicht nach nehmen die Geschwulstzellen von den Perithelien der Gefässe ihren Ausgang, doch ist dies nicht überall genau wahrzunehmen, da ja, wie Amann jr. hervorhebt, es keineswegs mit Sicherheit festzustellen ist, inwieweit nicht die perivasculären Lymphbahnen einfach aus Lücken der Adventitia selbst bestehen. An manchen Stellen kann man sehen, wie die Neubildung die Gefässe mantelartig umschliesst. Auffallend ist der Reichtum an erweiterten venösen kapillaren Gefässen an diesen Stellen. Die Form der Geschwulstzellen ist länglich, poly-

gonal und auch rund, der Kern ziemlich gross, während die Grösse der Zellen selbst nicht gerade beträchtlich ist.

Diagnose: Perithelioma cutis.

Ob dieses Peritheliom mit dem Carcinom des Uteruskörpers in einem näheren Zusammenhange steht, ob die gleichen Faktoren, die dort die maligne Degeneration des Endometriums verursachten, hier die Erkrankung der Haut bewirkten, ob die Hautgeschwülste durch Verschleppung der Krebskeime von der Gebärmutter her sekundär entstanden sind — diese Frage muss ich offen lassen.

Zur genaueren Uebersicht der beschriebenen Fälle diene umstehende Tabelle.

Bei der Durchsicht der Tabelle erscheint es auffallend, dass von 25 später an Corpus-Carcinom erkrankten Frauen nur 10 ein- oder mehreremale geboren haben, also nur 40%; Schönholz fand sogar unter 5 beobachteten Patientinnen 80% Nulliparae. Auch Schröder weist besonders auf die eigentümliche Thatsache hin, dass ein grosser Prozentsatz derjenigen Frauen, die später Krebs des Gebärmutterkörpers acquirierten, niemalls geboren hat. Worauf dies beruht, das ist bisher noch nicht ergründet. Vielleicht kann man sich den Vorgang so denken, dass bei Sterilität des Individuums die dem Uterus von der Natur verliehene Energie, bei eingetretener Befruchtung eine starke Hyperplasie der Gewebe der Gebärmutter zu erzeugen, gewissermassen aufgespeichert wurde und jetzt ein viel geringerer Reiz genügt als bei Frauen, die bereits geboren haben, diese Energie, wenn ich so sagen darf, in falsche Bahnen zu leiten und krankhafte Geschwülste zu erzeugen.

Besonders auffallend sind auch die bei Fall IX, XXI und XXIV ausdrücklich erwähnten, regelmässig zu einer bestimmten Tageszeit auftretenden und 1—2 Stunden andauernden Schmerzen in der Kreuzgegend. Nach Ruge und Veit sollen

Fall	Alter (Jahre)	Geboren (resp. Abort) wie oft mal?	Mit welchem Jahr trat die Menopause ein?	Sitz des Myoms	Besteht nur einfache Kombination der beiden Geschwulstarten und ist Myom intakt?	Ist der Krebs von der Schleimhaut aus ins Myom gewuchert?	Begann die Krebsentwicklung im Innern des Myoms?
I.	28	2 ×	—	submucös	—	ja	—
II.	54	—	52	submucös und intraparietal	ja	—	—
III.	60	3 ×	50	submucös	ja	—	—
IV.	62	3 ×	54	submucös und intraparietal	ja	—	—
V.	58	—	—	intraparietal	ja	—	—
VI.	48	—	—	subserös	ja	—	—
VII.	60	—	59½	intraparietal	ja	—	—
VIII.	55	3 ×	—	intraparietal	ja	—	—
IX.	58	—	50	subserös	ja	—	—
X.	51	—	—	intraparietal und subserös	ja	—	—
XI.	53	1 ×	50	intraparietal	ja	—	—
XII.	51	—	—	intraparietal	—	ja	—
XIII.	50	6 ×	—	intraparietal	—	ja	—
XIV.	44	3 ×	—	intraparietal	ja	—	—
XV.	40	1 ×	—	intraparietal und subserös	—	ja	—
XVI.	51	—	50	intraparietal	ja	—	—
XVII.	43	—	—	intraparietal	—	ja	—
XVIII.	70	—	55	subserös	nicht genau angegeben.		
XIX.	58	—	—	intraperietal	ja	—	—
XX.	60	—	58½	submucös	—	ja	—
XXI.	58	—	50	intraparietal	ja	—	—
XXII.	54	—	—	intraparietal	—	—	ja
XXIII.	38	3 ×	—	intraparietal	—	war nicht genau wahrzunehmen.	
XXIV.	49	—	42	intraparietal	—	—	ja
XXV.	48	1 ×	—	intraparietal und subserös	—	ja	—

diese Schmerzparoxysmen darauf zurückzuführen sein, dass auf der Höhe der Kontraktionen es dem Uterus gelinge, einige Bröckel der Neubildungen auszustossen; dadurch trete Entlastung ein, welche sich sofort in dem Aufhören der Schmerzen dokumentiere. Nach der Auffassung von Böttticher dagegen rühren diese Schmerzen von den zu bestimmten Tageszeiten — meist früh gegen 9 Uhr und nachmittags zwischen 4—5 Uhr — auftretenden Puls- und Temperaturmaximis her. „Durch diese Blutüberladung mache der Uterus zu dieser Zeit Kontraktionen, die dann durch Druck auf die Nerven ein allmähliches Anwachsen des Schmerzes hervorrufen sollen. Mit dem Anschwellen des Organs, mit der Deportation einer grösseren oder kleineren Menge der Neubildung, trete dann wieder Ruhe und Schmerzlosigkeit ein." Mir scheint letztere Ansicht glaubhafter als die von Ruge und Veit; denn bei manchen Frauen bestehen ja diese Schmerzen auch ohne dass Fetzen abgehen (bei Fall IX und XXI ist z. B. hievon nichts erwähnt).

Treten wir jetzt zunächst der Frage etwas näher:

Sind Myome als praedisponierendes Moment für die maligne Degeneration der darüberliegenden Schleimhaut aufzufassen d. h. ist bei gleichzeitigem Vorkommen von Myom und Carcinom im corpus uteri die Krebsentstehung auf das Myom zurückzuführen oder ist die Combination nur eine zufällige?

Sehen wir die einschlägige Litteratur durch, so treffen wir hier auf die verschiedenartigsten Ansichten; die einen gehen so weit, dass sie behaupten, beide Neubildungen ständen in einem Antagonismus zu einander, andere wieder stellen den Satz auf, dass Myome im Uterus zu krebsiger Erkrankung desselben Veranlassung gäben.

Dass grössere Myome zumeist eine Endometritis durch ihren Reiz, den sie ausüben, und die grössere Blutfülle des

Organs, die sie bedingen, erzeugen, ist wohl jetzt von allen Autoren anerkannt. Interessant sind die Beobachtungen Wyders hierüber.

Nach genauer mikroskopischer Untersuchung von 20 Präparaten kommt er zu folgenden Schlusssätzen:

„Je dicker die Muskelwand ist, die ein Fibromyom von der Uterushöhle trennt, je weniger ein solches imstande ist, abgesehen von einer allgemeinen Hyperämie, die Zirkulationsverhältnisse der Schleimhaut zu beeinträchtigen, umso mehr ausgeprägt tritt eine Wucherung der Drüsen ohne oder nur mit geringer Beteiligung des Interglandulargewebes ein. Je näher ein solches Bindegewebszentrum dem Uteruscavum rückt, je dünner die trennende Wand wird, umso mehr tritt auch in der Schleimhaut eine Wucherung des Bindegewebes der Interglandularsubstanz in den Vordergrund, welche den Drüsenkörper intakt lässt, welche ihn aber auch zu völligem Schwund bringen kann."

Wyder nimmt diese Hyperplasie ganz und gar in Schutz gegen den Vorwurf der Malignität und stellt auch die bei bestehenden Myomen ausserordentlich selten vorkommenden Adenome der Schleimhaut als fast ausnahmslos gutartig hin. „Wohl sind Fälle bekannt", fährt er in seiner Ausführung fort, „und beschrieben worden, die gegen meine obige Behauptung zu sprechen scheinen; doch sind derartige Fälle solche Raritäten, dass es mir nicht gerechtfertigt erscheint, der Endometritis glandularis bei Myomen solche schlechte Eigenschaften aufzubürden."

Cruveilhier geht sogar so weit, dass er behauptet, ein myomatös erkrankter Uterus sei gefeit gegen Carcinom, es bestehe eine absolute Incompatibilität von Krebs und fibröser Geschwulst. Und wirklich gab es auch eine Zeit, wie ich schon im Anfange meiner Arbeit erwähnte, wo man dieser Ansicht allgemein huldigte.

Für diese Behauptung glaubt Wyder in der anatomischen Untersuchung eine gewisse Bestätigung zu finden. Er nahm wahr, dass bei allen Endometrititen auch das Interglandulargewebe eine Tendenz besass, früher oder später an den Wucherungsvorgängen teilzunehmen, um dadurch sogar dem Drüsenkörper verderblich zu werden. Solche Bindegewebswucherungen seien aber der Entstehung des Carcinoms sehr hinderlich.

von Winckel ist der Ansicht, dass das gleichzeitige Vorkommen beider Geschwulstarten nur zufällig ist und dass ein Myom nicht für die gleichzeitig bestehende carcinomatöse Degeneration der Schleimhaut verantwortlich zu machen ist.

Hegar ist gleicher Meinung, denn er sagt: „Die Annahme erscheint gerechtfertigt, dass die Schleimhaut bei Fibromen nicht mehr und nicht weniger zu Carcinombildung neigt, wie die des normalen Uterus, und dass wir die Entstehung beider Geschwulstarten auf verschiedene noch nicht näher aufgeklärte Ursachen zurückführen müssen."

Auch Wagner, Schönholz und zur Nedden halten ein Myom für unschuldig an der Entwicklung eines Adenocarcinoms. Letzterer äussert sich hierüber folgendermassen: „Es lässt sich wohl kaum ein massgebender Kausalkonnex zwischen beiden Geschwulstarten finden, und man muss sich begnügen, ihr Zusammentreffen in einem Uterus als zufällige Erscheinung zu bezeichnen."

Semb geht schon einen Schritt weiter, indem er sagt: „Lässt sich die Möglichkeit, dass die Schleimhautveränderung bei Myomen eine Prädisposition für maligne Entartung abgibt, auch nicht leugnen, so scheint doch das Vorkommnis ein sehr seltenes zu sein."

Ruge und Veit machten die Beobachtung, dass durchschnittlich die Menopause bei Frauen, die später an Carci-

noma corporis erkrankten, gewöhnlich später als sonst eintrat. Sie beobachteten 15 Fälle und fanden neunmal, dass die Menopause sich erst im 50. Lebensjahre oder noch später einstellte. Sie schliessen daraus auf chronische Reize, die den Uterus treffen und zu lang dauernden Hyperämien führen, unter deren Einfluss sich chronische Schleimhautveränderungen herausbilden, die dann bei prädisponierten Individuen bösartig degenerierten.

Venn glaubt nun, dass gleichzeitig aufgefundene Myome hierfür ein sehr verdächtiges Moment seien.

Auch ich fand, dass von 25 Myomkranken, die später an Carcinoma corporis erkrankten, 10, also 40%, erst nach dem 45. Lebensjahre — das ja von Winckel als das Durchschnittsjahr für den Eintritt der Menopause annimmt — ins Klimakterium eintraten. Ich führe zwar dieses längere Fortbestehen der Menses auf den durch die Myome bedingten Reiz der Schleimhaut und die dadurch bestehende Hyperämie zurück, glaube aber keineswegs, dass die durch Myome erzeugte chronische Endometritis mehr zu carcinomatöser Degeneration geneigt ist als jede andere, z. B. durch chronische Ernährungsstörungen entstandene chronische Entzündung der Uterusschleimhaut. Denn wäre dies der Fall, so müsste ja das Carcinoma corporis viel häufiger sein. Trotz der im Uteruskörper so oft vorkommenden Myome — nach Schröder sind dies 91,9% aller Myome — fand doch z. B. Hofmeier unter 812 während $7^3/_4$ Jahren an der Berliner Polyklinik und in der Privatpraxis beobachteten Uteruskrebse nur 27, die dem Körper angehörten = 3,4% und dabei bestand nicht einmal eine Kombination mit Myomen!

Veits Ansicht, dass die das Myom überziehende Schleimhaut besonders zu Krebs disponiere, schliessen sich Vilmar, Wahrendorff, Simson, Gusserow, Peter und Mott an. Auch Böttcher stimmt diesen vollkommen bei, indem er sagt:

„Einen inneren Zusammenhang zwischen Myom und Carcinom, ein prädisponierendes Moment in der durch Myombildung veränderten und gereizten Schleimhaut zur Degeneration in Carcinom finden zu wollen, ist insofern kein blosses Postulat, sondern auch etwas Erwiesenes, als nämlich sehr häufig die Schleimhaut der polypösen Fibroide von drüsigen Bildungen geradezu durchsetzt ist. Wie lange diese Wucherungen ihren gutartigen Charakter behalten, wann man dazu berechtigt ist, von einem malignen Adenom zu sprechen, ist schwer zu beantworten." (!)

Gerade die submucösen Myome hält Bötticher für ein besonders prädisponierendes Moment für die Krebserkrankung des Endometriums, da sie an und für sich dieselben Effekte an der Schleimhaut hervorrufen, die sonst die That der Jahre ist. Das Alter der Patientinnen, fährt er fort, die gleichzeitig ein Myom und ein Carcinom des Uteruskörpers aufzuweisen haben, ist erheblich geringer, als es sonst bei Corpuscarcinom zu sein pflegt." Als Beweis hierfür bringt Bötticher 3 Fälle, wo die betreffenden Patientinnen 28, 32 und 47 Jahre alt waren.

Auf Grund dieser wenigen Beobachtungen kann man jedoch, meiner Ansicht nach, nicht so ohne weiteres die Behauptung aufstellen, dass bei einem Individuum, bei dem sich eine Kombination von Myom und Carcinom findet, die maligne Erkrankung viel früher einsetzt als sonst, wenn kein Myom vorhanden ist. Es können die von Bötticher angeführten Fälle nur als Ausnahme von der Regel angesehen werden, dass Carcinoma corporis meist ältere Individuen befällt. In den von mir zusammengestellten 25 Fällen sind ja auch 64% 50 oder älter als 50 Jahre, die gleichzeitig an Myom und Corpuscarcinom erkrankten!

Bötticher kommt sogar zum Schlusse seiner Abhandlung zu dem Satze: „Ich möchte in der Gegenwart aller Myome

eine dringende Indikation sehen, sich nicht mit der Diagnose Myom zu begnügen, sondern immer erst die mikroskopische Untersuchung von Schleimhautpartikelchen zu Rate zu ziehen."

Martin sieht sogar in dem durch die Anwesenheit und dem Wachstum von Fibromyomen gebildeten Reiz eine Indikation zur Myotomie.

Und auch Iwanoff stellt den Satz auf: „In Anbetracht der Möglichkeit der Myome, in Krebsgeschwülste überzugehen und bei gleichzeitigem Fehlen irgend welcher absoluter Anhaltspunkte zu ihrer Diagnose bei Lebzeiten des Kranken muss die einzige Therapie der Fibromyome in der unbedingten operativen Entfernung derselben bestehen."

Dieser pessimistischen Anschauung von Martin und Iwanoff kann ich keineswegs beistimmen, und auch Wahrendorff vertritt diesen Standpunkt; denn in diesem Falle dürften ja die Myome nicht mehr zu den gutartigen Geschwülsten gerechnet werden, sondern man müsste sich bei jedem Myom die Frage vorlegen: Soll ich schon jetzt die Frau der lebensgefährlichen Myotomie unterwerfen, so lange keine maligne Erkrankung des Uterus vorliegt, oder soll ich abwarten, bis die bedrohlichen Erscheinungen sich einstellen?

Ich möchte mich vielmehr der Ansicht Löhleins anschliessen, dass man die Exstirpation eines Uterus nicht aus den Gründen vornehmen darf, weil er Ausgangspunkt maligner Erkrankungen für die Frau werden könne, dass wir im Gegenteil **nur den Symptomen die Indikation zur Myotomie entnehmen dürfen.**

Betrachten wir als weitere Frage folgende:

Von wo aus und in welcher Weise geht der krebsige Zerfall eines Myoms vor sich? Besitzt das Myom in sich eine Neigung zur carcinomatösen Degeneration?

Schon Sewening schreibt in seiner Arbeit „De uteri gangraena“ „transmutatio tumorum non carcinomatosorum in carcinomata negari non potest praecise“, in welcher Weise aber diese „transmutatio“ statthat, darüber lässt sich der Verfasser nicht näher aus.

A. Zuallermeist geht die krebsige Erkrankung eines Myoms von der dasselbe bedeckenden Schleimhaut aus und zwar derart, dass nach Entstehung einer Endometritis plandularis Drüsenschläuche, deren Epithel durch irgend welche noch nicht näher ergründete Ursachen in diesem Falle carcinomatös degeneriert ist, dem malignen Charakter des Krebses entsprechend zwischen die Muskelbündel des Myoms allmählich hineinwuchert, wie in alle anderen Gewebsarten und so dasselbe zum Zerfall bringt.

Des öfteren kann man jedoch beobachten, wie das Myom, gleichsam als Schutzwehr gegen das mächtigere Carcinom, sich mit einer derben, an Saftlücken armen Bindegewebskapsel umgeben hat, und dass, während alles Gewebe um das Myom herum carcinomatös infiltriert ist, das Myom selbst frei von jeglicher krebsiger Einwucherung geblieben ist (conf. Fall IV, VIII, XI!).

Die Neigung eines Myoms, carcinomatös zu zerfallen, ist demnach meiner Ansicht nach ganz ausserordentlich gering, eine Thatsache, auf die auch Hofmeier, Schröder und Ehrendorfer hinweisen, gegenüber den Behauptungen von Dupuytren, Bötticher, Martin, Veit und anderen Autoren, die eine Neigung des Myoms, selbst krebsig zu degenerieren, als sicher hinstellen.

Früher glaubte man ja sogar, dass Fibromyome und Carcinom nahe verwandte Geschwulstarten seien, wenn nicht erstere nur Vorstufen des letzteren. Denn in Wildhagen, Inaug.-Dis. 1850 „Ueber das Metrofibroid“ heisst es noch: „Ob das Fibroid krebshafter Natur sei, darüber sind bis jetzt

die Pathologen noch nicht vollkommen einig, indem ein Teil derselben behauptet, dem Fibroide sei ein niedriger Grad der dem Krebse zukommenden Eigenschaften nicht abzusprechen etc.“ Durch Virchows Arbeiten ist erst vollkommen Klarheit in diese Fragen gekommen und auch dieser spricht sich gegen eine im Myom liegende Neigung zu carcinomatöser Entartung aus. In seinen „Krankhaften Geschwülsten“ heisst es nämlich III, 1 pag. 123: „Ich habe am Uterus myomatöse Polypen von beträchtlicher Grösse gesehen, welche zum Teil krebsig infiltriert waren, wenn gleichzeitig Krebs im Körper bestand. Indes gestehe ich gern zu, dass diese Fälle sehr selten sind und dass von einer eigentlichen Neigung der Myome zu krebsiger Entartung nicht die Rede sein kann. Ich leugne nur die Incompatibilität beider Geschwulstbildungen, insofern dem Myom mindestens die Fähigkeit zugesprochen werden muss, krebsig zu werden. Aber es ist ein weiter Schritt von der Fähigkeit zur Neigung, und in Beziehung auf letztere stimme ich mit allen guten Beobachtern überein, dass sie nicht besteht.“

B. Einen anderen bei weitem seltneren Ausgangspunkt für die Entstehung des Krebses liefern die Epithelien der Drüsenschläuche, die sich von der Schleimhaut abgeschnürt haben und beim Wachsen des Myoms im Zentrum desselben liegen geblieben sind; ferner die Epithelauskleidung der Reste der Gartner'schen Gänge. Klein schreibt jedoch, dass ein sicherer Fall letzterer Art noch nicht beschrieben sei.

Unter diese Klasse der intramyomatösen Krebsentwicklung gehören auch die drei von Recklinghausen beobachteten Fälle, wo das Carcinom von Epithelverlagerungen des Wolff'schen Körpers ausgingen. Von den von mir zusammengestellten Fällen sind hier die Nr. XXII, XXIII (?) und XXIV zu nennen. Auch der von Babes und Klob mit-

geteilten Fälle muss ich an dieser Stelle noch Erwähnung thun.

Babes beschreibt nämlich folgenden Fall:

„Bei einem 45jähr. Individuum, das infolge von Metrorrhagien starb, war unter kleineren Myomen ein über faustgrosses subseröses im Fundus vorhanden, in dessen Mitte an über walnussgrosser Stelle markiges Cylinderzellencarcinom aufgetreten war."

Und Klob schreibt in seiner Path. Anatomie der weibl. Sexualorgane pag. 163:

„Es ist dem Salzburger Museum ein merkwürdiges Präparat zugewachsen, wo sich ganz entschieden Medullarcarcinom aus einem in der Hinterwand des Uteruskörpers sitzenden kindskopfgrossen Fibroide entwickelte, ohne dass im übrigen Körper irgend ein Krebs zu finden gewesen wäre."

C. Was endlich eine direkte Metamorphose der Muskel- und Bindegewebszellen des Myoms in Carcinom anbetrifft, ein Vorgang, den Liebmann beobachtet haben will und den auch Bötticher zugibt, indem er sagt: „Es ist selbstverständlich, dass in einem Myom auch aus den Muskelzellen vermöge der metabolischen Thätigkeit der Zellen sich carcinomatöse Neubildungen entwickeln können", so möchte ich doch diese in der Litteratur bisher einzig dastehende Beobachtung mindestens als sehr zweifelhaft hinstellen. Nach Liebmann soll die Umwandlung derart vor sich gehen, dass zunächst eine Vermehrung der Muskelkerne stattfindet, die sich in Reihen dicht neben einander legen, denen sich dann eine Reihe von Zellen anschliesst, die dann allmählich in das Krebsgewebe übergeht. Die ganze Beschreibung Liebmanns ist ziemlich ungenau und würde ja auch unseren heutigen histologischen Anschauungen, nach denen ja ein Carcinom stets vom Epithel seinen Ausgang nimmt, direkt widersprechen.

Zum Schlusse möchte ich noch über die Bezeichnungsweise „primäre“ und „sekundäre carcinomatöse Degeneration eines Myoms“ einige Bemerkungen machen. Ich möchte, wie auch Hegar, vorschlagen, den Ausdruck „primäre Degeneration“ nur für solche Fälle anzuwenden, wo im Liebmann'schen Sinne ein direkter Uebergang von Muskel- und Bindegewebselementen in Krebs nachgewiesen ist, eine Metaplasie, die wir, wie ich schon hervorhob, bis jetzt noch sehr in Frage stellen müssen. Für alle Fälle der carcinomatösen Einwucherung und Durchsetzung eines Myoms, mag sie nun ausgehen von Drüsenresten im Myom oder von der bedeckenden Schleimhaut, möge jedoch die Bezeichnung „sekundäre resp. primäre Degeneration“, um Missverständnisse auszuschliessen, nicht mehr angewendet werden, sondern lieber eine andere Nomenclatur — vielleicht carcinomatöse Infiltration oder Invasion eines Myoms — gewählt werden.

Es bleibt mir noch die angenehme Pflicht, meinem hochverehrten Lehrer, Herrn Geheimrat Professor von Winckel, für die freundliche Ueberlassung und Durchsicht der Arbeit meinen ehrerbietigsten und herzlichsten Dank auszusprechen.

Literatur.

1. von Winckel, Lehrbuch der Frauenkrankheiten. 1890.
2. — Die Pathologie der weibl. Sexualorgane. 1881.
3. — Ueber Myome des Uterus (Volkmann, Sammlung klin. Vorträge. Nr. 98.
4. Klob, Path. Anatomie der weibl. Sexualorgane. 1864.
5. Schröder, Handbuch der Krankheiten der weibl. Geschlechtsorgane.
6. K. Hegar, Zur sogen. carc. Degeneration der Uterusmyome. Beitr. z. Geb.-H. u. Gyn. IV, 2.
7. Buhl, Mitteilungen aus dem path. Institute. 1878.
8. Wagner, Fibromyoma et carcinoma corporis uteri. Inaug.-Diss. Berlin 1886.
9. Wahrendorff, Myoma und Carcinoma. Inaug.-Diss. Berlin 1887.
10. Schönholz, Ueber das primäre Carcinom des Uteruskörpers. Inaug.-Diss. Bonn 1887.
11. Venn, Ueber das gleichzeitige Vorkommen von Carcinoma und Myoma corporis uteri. Giessen 1889.
12. v. Preuschen, Ueber das gleichzeitige Vorkommen von Fibromyom und Carcinom am Uterus. D. Med. Woch. XVIII, 40.
13. Ehrendorfer, Die prim. carcinomat. Degeneration der Fibromyome des Uterus. Centralblatt für Gyn. 1892.
14. Semb, Ueber das Verhalten der Uterusschleimhaut bei Myomen. Archiv für Gyn. B. XXXXIII.
15. Vilmar, Ueber carcinoma corporis uteri. Inaug.-Diss. Strassburg 1894.
16. Rademacher, Ein Beitrag zu den Beobachtungen der carc. Degeneration des Fibromyoma uteri. Inaug.-Diss. Greifswald 1895.
17. zur Nedden, Ueber Kombination von Carcinom mit Myom des Uterus. Inaug.-Diss. Bonn 1895.
18. Nicaise, Gazette des Hopitaux, 54, 1017.
19. Löhlein, Zeitschrift für Geb.-H. u. Gyn. XVI. 1889.
20. Rolly, Ueber einen Fall von Adenomyoma uteri mit Uebergang in Carcinom und Metastasenbildung. Inaug.-Diss. Berlin 1897.
21. Mundt, Ueber Carcinomentwicklung in Fibromyomen des Uterus. Baumgartens Arbeiten B. III, 2.
22. Gläser, Eine Geschwulst von eigentümlicher Bildung in cavo uteri. Virchows Archiv B. XXV.

23. Amman, Perithelioma ovarii. Monatsschrift für Geb.-H. u. Gyn. B. XIV.
24. Ruge und Veit, Zeitschrift für Geb.-H. u. Gyn. B. II u. VI.
25. Ehrendorfer, Ueber das gleichzeitige Vorkommen von Myofibrom und Carcinom in der Gebärmutter. Archiv für Gyn. B. XXXXII.
26. Wyder, Die Mucosa uteri bei Myomen. Archiv für Gyn. B. XXII.
27. — Verhandlungen der gynäk. Sektion der 57. Versammlung deutscher Naturforscher. Arch. f. Gyn. B. XXV, 149.
28. Klein, Die Geschwülste des Gartner'schen Ganges. Virchows Archiv. B. 154.
29. v. Recklinghausen, Die Adenomyome der Uteruswand.
30. Puppel, Beiträge zur Ausbreitung des Gebärmutterkrebses in praeformierten Lymphbahnen. Inaug.-Diss. Königsberg 1900.
31. Bötticher, Fibromyom und Carcinom. Inaug.-Diss. Berlin 1884.
32. Liebmann, Ein Fall von Myocarcinom des Uterus. Centralbl. f. Gyn. 1882.
33. Babes, Ueber Epithelialgeschwülste in Uterusmyomen. Centralbl. f. Chir. 1882.
34. Virchow, Die krankhaften Geschwülste. B. III, 1.
35. Iwanoff. Drüsiges cystenhaltiges Uterusfibromyom kompliziert durch Sarcom und Carcinom. Monatsschrift f. Geb.-H. u. Gyn. B. VII.
36. Fehling, Lehrbuch der Frauenkrankheiten. 1900.
37. Gebhard, Path. Anatomie der weibl. Sexualorgane. 1899.
38. Veit, Handbuch der Gynäkologie. B. II u. III.
39. Peter, Ueber die carcinomatöse Degeneration der Uterusfibromyome. Inaug.-Diss. Freiburg 1893.
40. Dupuytreu, Klinisch-chir. Vorträge. B. II, 1.
41. Sylla, Phathol.-Histologisches über Uterusfibromyome. Inaug.-Diss. Würzburg 1878.
42. Hofmeier, Zur Statistik des Gebärmutterkrebses. Zeitschrift f. Geb.-H. u. Gyn. B. X.
43. Vilmar, Ueber Carcinoma corporis uteri. Inaug.-Diss. 1894.
44. Servening, De Gangraena uteri. Inaug.-Diss.
45. Mott, Der Gebärmutterkrebs. Inaug.-Diss. Würzburg 1879.
46. Fränkel und Wiener, Drüsenkrebse des Uterus. Beiträge zur Geb.-H. u. Gyn. B. II, 3.
47. Schröder, Handbuch der Krankheiten der weibl. Geschlechtsorgane.
48. Gusserow, Neubildungen des Uterus.

Vita.

Im Juli 1877 wurde ich zu Lengenfeld i. V. geboren, besuchte ich dort von Ostern 1884 bis Ostern 1888 die Bürgerschule und trat dann in das königl. Gymnasium zu Plauen i. V. ein, das ich Ostern 1897 mit dem Zeugnis der Reife verliess.

Die ersten zwei Semester studierte ich in Jena, die nächsten beiden in München und bestand daselbst auch im Februar 1899 die ärztliche Vorprüfung. Im fünften Semester studierte ich in Kiel und diente darauf vom 1. Oktober 1899 bis 31. März 1900 mein Halbjahr mit der Waffe beim Husarenregiment Nr. 14 in Kassel. Vom sechsten Semester an studierte ich wieder in München.

Während meiner Studienzeit besuchte ich die Vorlesungen und Kliniken folgender Herren Professoren und Dozenten:

In Jena: Knorr, Hensen, Haeckel, Fürbringer, von Bardeleben, Winkelmann.

In Kiel: Heller, Petersen, Hölscher, Werth, Hoppe-Seyler, Hochhaus, Aninke, v. Starck, Döhle.

In München: Amann, v. Angerer, v. Bauer, Bollinger, Buchner, Dürck, Eversbusch, Klaussner, Klein, v. Kupffer, Herzog, Moritz, Neumeyer, Posselt, v. Ranke, Rückert, Schmaus, Schmitt, Stumpf, Sittmann, Schönwerth, v. Sicherer, v. Tappeiner, v. Voit, v. Winckel, Ziegenspeck, v. Ziemssen, v. Bayer, Hertwig, Giesenhagen.

Allen diesen Herren, meinen hochverehrten Lehrern, spreche ich an dieser Stelle meinen ergebensten und herzlichsten Dank aus.

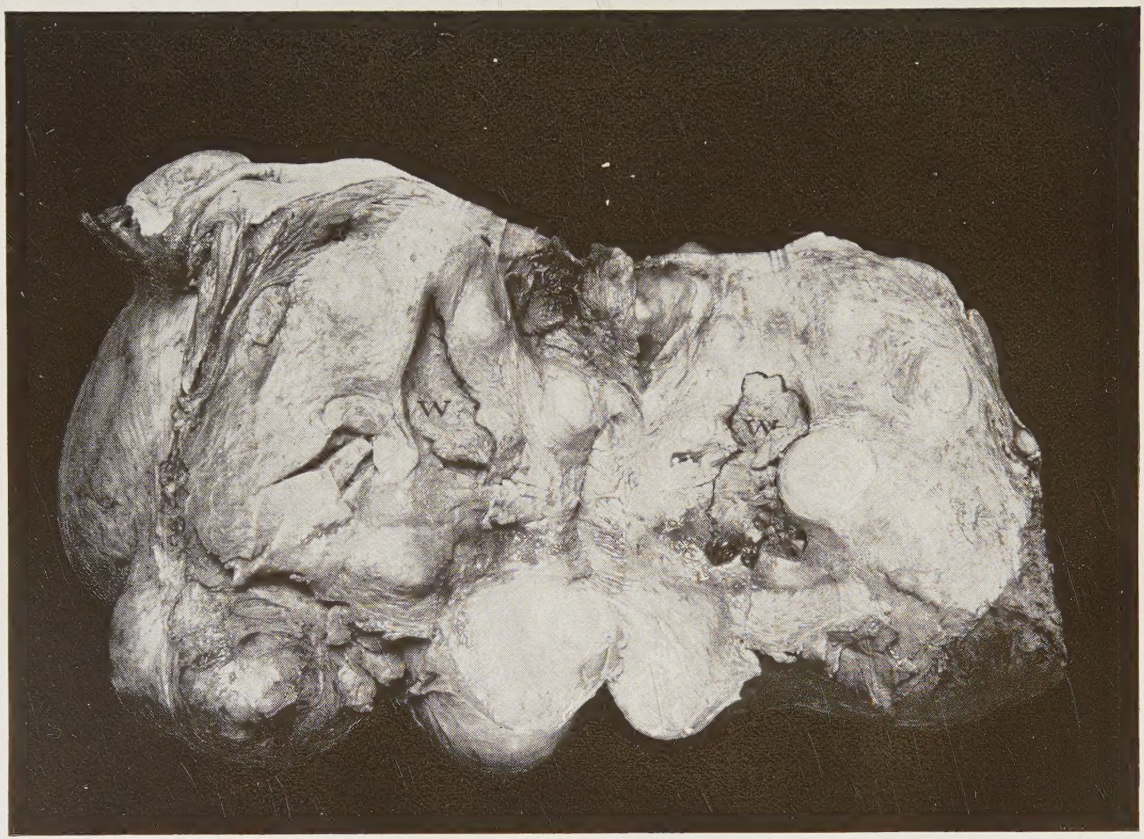

PHOTOGRAPHIE
des entfernten über mannskopfgrossen, harten, knolligen Tumors.
In die erweiterte Uterushöhle ragt eine weiche, schwammige, plattgedrückte Wucherung *(W)*.